福音！

2cm 代替 15cm 切口，跟骨粉碎性骨折患者手术伤害更小

文 / 下肢二科 孔祥标

跟骨关节内骨折多由高能量损伤，损伤重、后遗症多、预后不佳是其重要的特点，目前国内多倾向于切开复位内固定。但切开复位钢板内固定，手术创伤较大（切口约 10-375px），术中出血较多，术后皮肤坏死等并发症相对较多。

撬拨复位克氏针及外支架固定是目前跟骨骨折微创治疗的一个重要的方法，国内外大量的实践研究证明，其操作简单、安全有效，且费用较低。泉州市正骨医院骨伤科（下肢二科）采用撬拨复位外支架反弹固定治疗跟骨骨折近 20 年，是国内较早开展该项技术的医院和科室，积累了丰富的经验，取得了良好的疗效，使上千名跟骨粉碎性骨折患者成功获得了康复，恢复了正常的工作和生活；但对于严重关节面粉碎的跟骨骨折，单纯撬拨复位存在一定困难，使得部分患者可能存在跟距关节面复位不良，所以不得不行切开复位内固定。

经跗骨窦有限切口入路也是一种微创手术入路，切口只有 2-75px，该切口对距下后关节面及跟骰关节的暴露极为便利，能够在直视下对塌陷或翻转的距下关节面及下方骨块进行复位，由于手术切口接近足背，血供较为丰富，经此入路手术局部皮肤的血供影响较传统切口复位手术小，切口并发症风险性相对较低，能明显缩短手术时间及减少术后并发症的发生。但由于该入路切口较小，无法对跟骨进行充分显露，手术视野有限，对跟骨的整体轴线的复位较困难，限制了其广泛推广。

下肢二科经过多年的经验总结及不断探索，开创性的将两者结合使用，吸取两者优点，克服了两者的不足，成功扩大了微创手术治疗跟骨骨折的适应证。采用撬拨复位外支架固定联合跗骨窦入路内固定治疗跟骨关节内骨折，只用 50px 的切口，完成了本应 375px 切口才能完成的手术。具有疗效好、创伤小、并发症少、适应性广、费用相对低廉等优点，是跟骨粉碎性骨折患者的福音。

▼微创手术，具有疗效好、创伤小、并发症少、适应性广、费用相对低廉等优点

▲切开手术，手术切口大

正骨精湛医术，让他的手又变长了

骨折术后骨不连怎么办？

文 / 上肢科 叶春晓

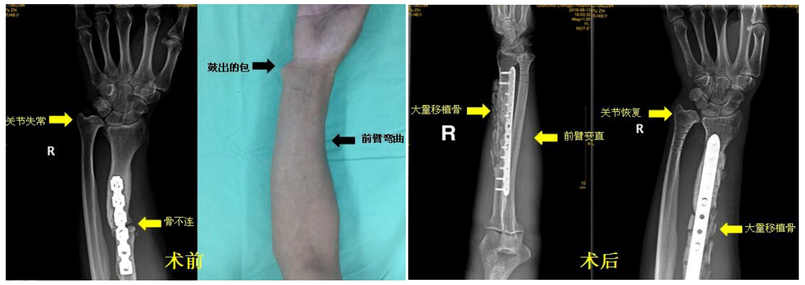

农民工意外摔伤骨折术后前臂变弯曲

老蒲，来自四川达州，一位身材高大的中年人，操着一口浓重川普，话不多，言谈里透着中年人特有的稳重，眼神中泛着质朴，按他的话说，“跟在家里一样，日出而作，日落而息呗，呵呵！来泉州十来年啦！干水电，这边老乡多呗！”说完后憨憨地笑笑。

问病史的时候，这个男人眉头紧锁，眉宇间一道道沟壑让人看着挺揪心，总有一种把它拉平的冲动，我在想，这个病人一定是有什么慢性疼痛或者慢性疾病困扰着他。果然，当他伸出右手，我惊呆了——右前臂明显变弯、变短，腕关节还鼓出一个很大的包！老蒲说，去年一次不小心摔倒后，手摔断（右前臂骨折）了，在当地医院做了骨折钢板固定手术，手术进行得挺顺利，伤口愈合后回家调养。半年前开始觉得前臂疼痛，他还发现自己的前臂在慢慢变弯！腕关节突出一个包！老蒲想手术进行得挺顺利，应该没什么事吧！就自己买点止痛药吃，没怎么在意，也没去医院复查。

寻医问药方知患上“骨折术后骨不连”

一晃半年过去了，老蒲手臂的疼痛一点都没有缓解，而且前臂弯得更厉害，腕关节的包也比之前变得更大。老蒲开始着急了，四处求医问药，都没有结果。老乡告诉他泉州市正骨医院是有名的骨科医院，要不去那里看看，老蒲这才迈开了去医院的脚步。上肢科医生认真询问病史，仔细查体，并安排进行 X 光检查，拍完 X 光片才知道，老蒲患的是“骨折术后骨不连”，顾名思义，就是骨折以后，断裂的骨头没有连上，进而影响前臂的支撑和长度的恢复，导致老蒲的前臂慢慢变弯，而腕关节关系失常，所以他的腕关节鼓出一个包。终于找到病根！老蒲长舒了一口气。很快，在医生的安排下，老蒲办理住院手续，准备接受手术治疗。

上肢科学科带头人郭颖彬主任介绍，骨折不愈合称之为骨不连。骨组织具有自身修复的强大能力，当骨折给予适当的治疗，大多数骨折都会很好愈合。然而，一部分骨折却难以愈合。当骨折愈合比较缓慢，称为延迟愈合。当骨折不能愈合，则称为骨不连。在所有骨折病人中，大约 5% 的患者愈合困难。由于骨折部位的持续活动，骨不连通常伴有疼痛，大大降低了患者的生活质量。骨不连分为两种，一种为血管丰富肥大型。骨折端富有生命力，产生明显的生物学效应，该种类型又可以分为几种亚型：象足型骨不连（骨折端有肥大而丰富的骨痂，常因为活动过度引起骨不连）；马蹄型骨不连（轻度肥大骨痂少，常因为固定不牢固引起骨不连）；营养不良型骨不连（骨折端无肥大及骨痂，常常因骨折对位不良引起）。第二种骨不连为缺血萎缩型，骨折端缺乏活力，生物学反应少，分为扭转楔形骨不连、粉碎性骨不连、缺损型骨不连、萎缩型骨不连。目前两种骨不连均以手术治疗为主。

正骨精湛医术弯曲手臂又变长

针对老蒲的病情，上肢科医生查阅中外文献，并与骨科同道展开热烈的讨论，最后定出一套详细周全的手术方案：取出原来的钢板，并打通硬化的骨髓腔，进行骨移植，恢复前臂的长度和腕关节的匹配关系，重新放置钢板固定。单从手术方案的描述来看都觉得手术繁琐复杂，说明将要实施的手术难度系数和风险系数极大！郭颖彬主任介绍，老蒲前臂的治疗难点在于：第一，骨折两断端不仅出现硬化、骨不连，钢板周边的骨质由于长期磨损也出现了骨溶解，这些骨头都没办法再次利用，要剔除，这就需要大量自体骨移植！第二，腕关节关系失常能否纠正？也就是老蒲腕关节鼓出的那个包能否消退？

经过积极周密的术前准备，老蒲的手术于 8 月 11 日顺利完成，耗时 4 个多小时。术后第一天查房，当医生拆开老蒲前臂厚厚的包扎敷料时，老蒲震惊地喊出声：“我的手变长啦！那个鼓包没有啦！”，“谢谢你们！太感谢了！”沉稳的老蒲变得异常激动，竟然忘记手术伤口的疼痛，开怀地笑起来，眼里噙着泪花……

今天，老蒲出院，老蒲说，手臂不疼啦！鼓包也没啦！说完又憨憨地笑笑。确实，经过治疗，老蒲的手臂发生了很大的改变：手臂变长，也不弯了，基本恢复正常，腕关节的鼓包也消失了。但是我发现，老蒲还有一个更大的改变——眉宇间的沟壑，拉平了。

不离不弃的“手

30 岁年轻妈妈做工时指头被机器压着，抽出来时指骨断了，神经都抽出来了；23 岁小伙子，制茶时指头被制茶机卡断，只剩一点皮；家里 40 多岁的顶梁柱，为修彩印机，手伸进彩印机里，一不小心指头被搅得成粉碎……

在正骨医院手外科，这样的病人每天都有。只要具备再植条件，只要有一丝存活的希望，无论什么情况，在这个科室里只有一种情况：不离不弃。医生们的手在不离不弃地为病人手术，病人的手在医生这里永远不会被轻易放弃。

手指多指离断 家中顶梁柱坚持不放弃

40 多岁的阿元捧着受伤的右手进医院的时候，血从食指和中指的伤口处一直流到手臂，沿路滴着。两个指头粉碎性骨折，造成伤口处血肉模糊。阿元的脸上挂满了汗，表情因为疼痛而扭曲。

接诊的医生一看，果然不妙：食指和中指头关节粉碎性骨折，两指节的皮挂着，呈螺旋状，一看就是快速运转的机器搅出来的。

阿元说他在一家广告公司上班，当天他在送彩印纸时，一个零件掉了，他就伸手去捡，手就被卷了进去。瞬间，他痛苦地嘶叫，等到同事把电源关掉的时候，他的血已经把机器染红了大半。

“整个手指头粉碎得厉害，再植指体的条件非常不理想，即使接上了，后期恢复也是个问题。”接诊的的手外科主任庄智勇医生说。无奈，40 多岁的阿元是家中的顶梁柱，上有老下有小，他告诉医生自己还要靠这双手吃饭，极力要求保住两个指头。

医生详细检查了手部条件，答应做再植手术。

吻合 0.4 毫米血管 医生显微镜下坚持 5 小时

手指再植手术和其他骨科手术不同的地方在于，手指很细，要再植不仅要将骨折复位固定，肌腱、血管和神经也要严丝合缝。问题就在于手指血管纤细，末节指端血管直径仅 0.4 毫米，要把这么细的血管丝毫不差的接上不是件容易的事。如果接不上，或者有一点点松懈，日后血运不畅，会导致指节坏死，造成再植的失败。

然而，病人的需求医生却不能不理会。手外科立即组织术前检查，制定方案。“由于损伤严重，创面不规则，有些骨折块在损伤时已经丢失，如果要原样还原是不太可能的。所以只能适当短缩指骨。”庄医生说。

修整后，几个医生像认真上课的小学生一样，双手端在显微镜下，眼睛盯着镜头。因为动作小，如果不仔细看，你甚至觉得他们压根没在动。但其实，医生们很忙碌，几乎是抢时间的，他们先用钢针固定离断手指，然后吻合屈伸肌腱，吻合静脉、动脉，最后吻合神经，缝合伤口，这些全部做完，五个小时过去了。

所幸所有动作完成的很顺利，结果也证明手术是成功的。

一小时一观察 护士们接力守护再植手指

然而，到此医治工作才进行一半。“未来七天随时可能发生变化，这七天的护理和手术同样重要。”庄医生表示，因为手指神经、血脉太细，稍不注意容易引起手指的血管痉挛，栓塞，影响再植存活。

在血管内膜没有长好之前，阿元只能卧床七天，吃喝拉撒都要在床上，并且要有人照顾，不能用力。这七天，护士每半个小时或一个小时就会观察一次。

这期间，护士们会轻按病人手指，观察血色变化。检查伤口，观察毛细血管的反应，伤口是否渗血等问题。为了做好术后护理，医生们甚至会给护士们集体培训，教他们怎么观察手指的血运，动脉、静脉有问题时手部呈什么颜色等。

约十天后，阿元顺利出院了。原本以为保不住的手，恢复了。

“手是人的第二张脸。在功能和外观上和脸同样重要。”庄医生这样理解手部对人的重要性。他说，某些时候，手甚至比脸还重要，因为他是维持生计的基本。出于这样的理解，病人不愿放弃他们的手，医生们也不愿放弃病人的手。

省名老中医简介

林玉芬，泉州市正骨医院原副院长，康复科主任医师，福建省基层老中医药专家师承带徒工作指导老师。

从事中医临床工作 40 余年，临床带教 30 余年，近 20 年主要从事骨与关节疾病的临床工作和研究，特别是骨质疏松症的诊断和治疗。在以《内经》理论指导中医骨病的治疗中取得突出的疗效，研制的院内制剂对骨质疏松、骨关节疾病、骨折后期的应用临床疗效显著。牵头为医院设立骨质疏松专科门诊、专科病房。应用中西医结合治疗方法开展临床工作，辩证应用中药治疗骨质疏松症取得较好的疗效，3 个经验方获得福建省药监局批准为院内制剂。2004 年牵头创立丰泽区中医药学会，至今担任会长，积极组织全区中医药人员开展学术活动，为我院乃至丰泽区中医药工作作出了贡献。



林玉芬主任带着学生查房与病人沟通了解身体恢复情况

她说，最希望他们用中医的思维看病、开方

59 岁的林玉芬医生打从 18 岁开始就已经是村里的乡村医生了，有幸参加文革后第一次高考，21 岁的她步入省中医殿堂深造，毕业后在一直专注于临床一线。40 多年来她专注研究中医，并致力于将中医融入现代骨病医治当中。如今，退休的她被返聘，现仍拼搏于临床、教学第一线上。几十年来，她牵头组建骨质疏松专科门诊、专科病房，带领科室医生应用中西医结合治疗方法开展临床工作，坚守着传承中医理念和行医方法的信念，她说：“最该被传承的就是以中医的思维看病、开方，这是基础也是根本。”

林玉芬主任查房中现场指导学生把脉了解病人病情，一旁的学生详细记录笔记

“以前不行，以前科室里的医生习惯用西医思维看病，发炎，就用消炎药，感冒就用感冒冲剂。但中医讲究的是辩证看待，同病可能要异治，异病可能需要同治。”林玉芬说，中医的难度在于没有一病一药的套路，讲究的是依病依人区别下药。

多年来，她专注于骨质疏松症的中医疗法，强调预防和依体质不同区别治疗。2001 年她以《内经》“肾主骨，生髓”为指导调配的治疗骨质疏松的首乌益肾骨康丸、知柏益肾骨康丸、二仙益肾骨康丸三个中成药获得福建省药监局的批准成为正骨医院的院内制剂。这种药在市面上也有，但只有一方。这类中成药和市面上不同在于，她分三方研制分别针对肾阳虚、肾阴虚和阴虚火旺三种情况配方。她说：“补肾可强骨，但肾亏却也有分不同情况，要分病施治。”这是她对中医的理解和坚持：“辩证看待，可异病同治，可同病异治，不可照本宣科。”

“我最希望教给他们的也是这个，把中医基础打扎实了，以中医思维看病，开方。只有这样才能真的发挥中西医结合的长处，给病人带来更安全、负作用更小的治疗。”林玉芬说，不仅如此，她也希望日后这三名徒弟也能继续带徒，将这一理念代代相传下去。

查房是一场头脑风暴 她是“力挽狂澜”的导师

每周三、周四上午推拿康复科、关节骨病科的查房现场都会经历一场头脑风暴，一个病人几名医生一起看，看完所有的医生轮流讲这是什么病，什么症，用什么方。五六年前，这些习惯西医思维的医生给出的答案往往南辕北辙。作为老中医、指导老师林玉芬医生这时候总安静地任由他们讲。等他们讲完了，她也就摸清了各位医生对病例的判断以及主要的错误。而后，她开始一个个纠正错误，她纠正错误时也是毫不客气。几十年来，她坚持每周带教查房，细心指导每一位医生，努力改变各位医生常常采用西医思维应用中药，强调应用中药必须具有牢固的中医辨证思维，促使学科整体辩证论治能力显著提高。四十多年来，她指导过的学生有六七十个，被她带出来的学生，有不少已在中医领域成就了一番事业。其中，郑国良、林子茂、谢庆华三名医生今年被纳入福建省基层老中医专家继承人名单中。跟师半年多来，他们跟着坐门诊、查房，每次跟师就诊都要详细记录，每月要写一篇跟师体会和医案，每一次，林玉芬都会悉心批改点评。林玉芬除了临床指导外，也会指导他们研读中医经典。半年下来，担心拿捏不准不敢用热性药的谢庆华终于放开手开方了；中医基础较为薄弱的郑国良经过林玉芬的指导进步也特别明显，基本能抓住主症，辩症看待了。看着徒弟们一点点的进步，她觉得很欣慰。

按体质研制三个中成药 身传中医“因病施治”理念

守着最传统的“手艺”，他说传承的是医者本心

苏源冰，骨伤科副主任医师，江西中医学院副教授，福建省基层老中医药专家师承带徒工作指导老师，泉州电视台养生之道健康养生专家。

从事中医骨伤临床 40 多年，临床教学 30 多年，擅长应用中医药和中医正骨手法治疗骨伤疑难杂病。擅长四肢骨折脱位的手法复位和“微创”固定技术治疗。倡导“能用中药治愈风伤疾病的就不用或少用化学药物，能用手法和微创治疗就不切开手术”的理念。创新应用“叩压端提手法治疗肘关节后脱位”、“回旋折顶手法治疗肱骨髁上骨折”等正骨手法并推广应用于骨科临床。

68 岁的苏源冰主任说：“有相当一部分的骨折和脱位是可以通过中医手法复位，小夹板、石膏固定治愈的”从医 40 多年来，他一直从事骨伤科临床，练就了直观判断骨折脱位的诊断本领。熟练应用中医“摸、接、端、提、按、摩、推、拿”八法接骨治疗骨折脱位，对某些类型的骨折是有效的治疗手段，对病人也是最经济实惠的方法。40 年来，他不仅精益自己的“手艺”，也致力于将这些传统技艺传承给年轻医生们。他说：“继承传统正骨手法是对手艺的坚守，也是对医德的坚守。”



苏主任在整复科读片带教

苏主任在整复科为病人整复，学生在一旁协助并学习

“那是接了几百根骨头总结出来的”，手把手教学令人豁然开朗

“这小孩左肩明显倾向一边，大人抱的时候碰到腋下或肩胛位置就痛得哇哇叫，很可能是锁骨骨折”68 岁的苏源冰退休后被返聘回骨伤科看门诊。他这种肉眼识穿骨折的本领令很多年轻医生羡慕。

“很多骨折，他摸一摸，接一下大约就十分钟，可是我们就是搞不定。”王振盛医生入院十余年，也算是一名成熟的骨科医生了。可是至今遇到伤势复杂的病人，他还是会请教苏主任，比如肱骨干骨折（即手臂上臂），这个位置的骨干被肌肉包围着，受身体重力和骨肉牵拉影响，要在不开刀的情况下，直接用手法复位接骨难度不小。说起苏主任的带教方法，他就很自豪地说道：“每次他都会亲自示范，一边操作一边告诉你技巧，比如手法如何微调、触碰，如何从声音上判断骨折断端是否对准等。”王振盛说，许多技巧是前辈们接了几百以上的骨头后才总结出来的，令他们豁然开朗，有这样一位老师，他觉得自己很幸运。

“传统技艺不能死于手术刀下”，他说守住“手艺”也是守住初衷

断骨不开刀以手法复位接骨，在中医骨伤学上有整骨八法，即：“摸、提、端、接、按、摩、推、拿”。要熟练掌握，苏源冰认为没有别的办法，只能多练。“有手感了，才能心会。”他直言一名医生要熟练应用正骨手法至少要五年以上时间。“好在医院鼓励我们手法复位，微创手术，年轻医生们也好学。”他说手法复位对医生来说是一项耗时长、收效慢的技术，而且利润极低。“用西医手术的内固定器械经常要 1 万多元，手法复位从前期到后期康复也就几千元左右。”苏源冰说，尽管如此，但“传统技艺不能死于现代手术刀下”。“我们守住这些传统手艺就是为了给病人提供一个减少痛苦的治疗方法，这也是行医的初衷。”苏源冰认为，对传统技艺的传承，也是对人，对医德的传承。

在这种信念下，四十多年的从医带教生涯中，他前后指导了几十位年轻医生，其中不少人现在已经成为科室主任、副主任。即使是返聘的今天，他仍然坚持一周三次的门诊和一周两次给骨伤科的医生们讲授传统中医骨科治疗知识。